

Kosti, kĺby a synoviálna tekutina

- + kostra – opora, tvar, ochrana, tvorba krvi, skladište ML, pohyb
- + dynamická štruktúra
- + pohyblivé spojenia kostí – kĺby

Kosti

Zloženie kostí

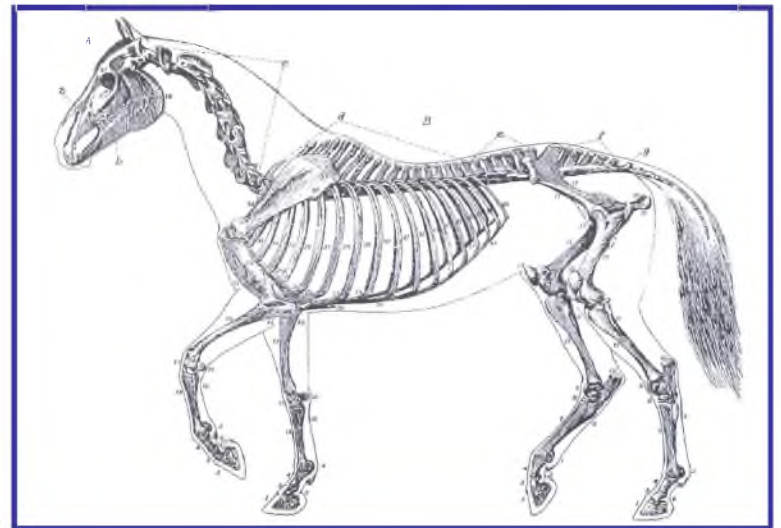
- 25% voda; 45% ML; 30% organických látok
- ML: 37% Ca; 18,5% P
- sušina kostí: 65 – 70% ML; 30 – 35% organické látky (90% kolagén)

Tvorba kostí (osifikácia)

- **heteroplastická** → kostné tkanivo vzniká inde ako v kostre (*os penis, os cordis*); väčšinou patologický
- **chondrogénna** → vývoj z chrupky (plod)
- **dezmozogénna** → fibrózna membrána → infiltrácia osteoidným tkanivom → kalcifikácia

Systematika kostry

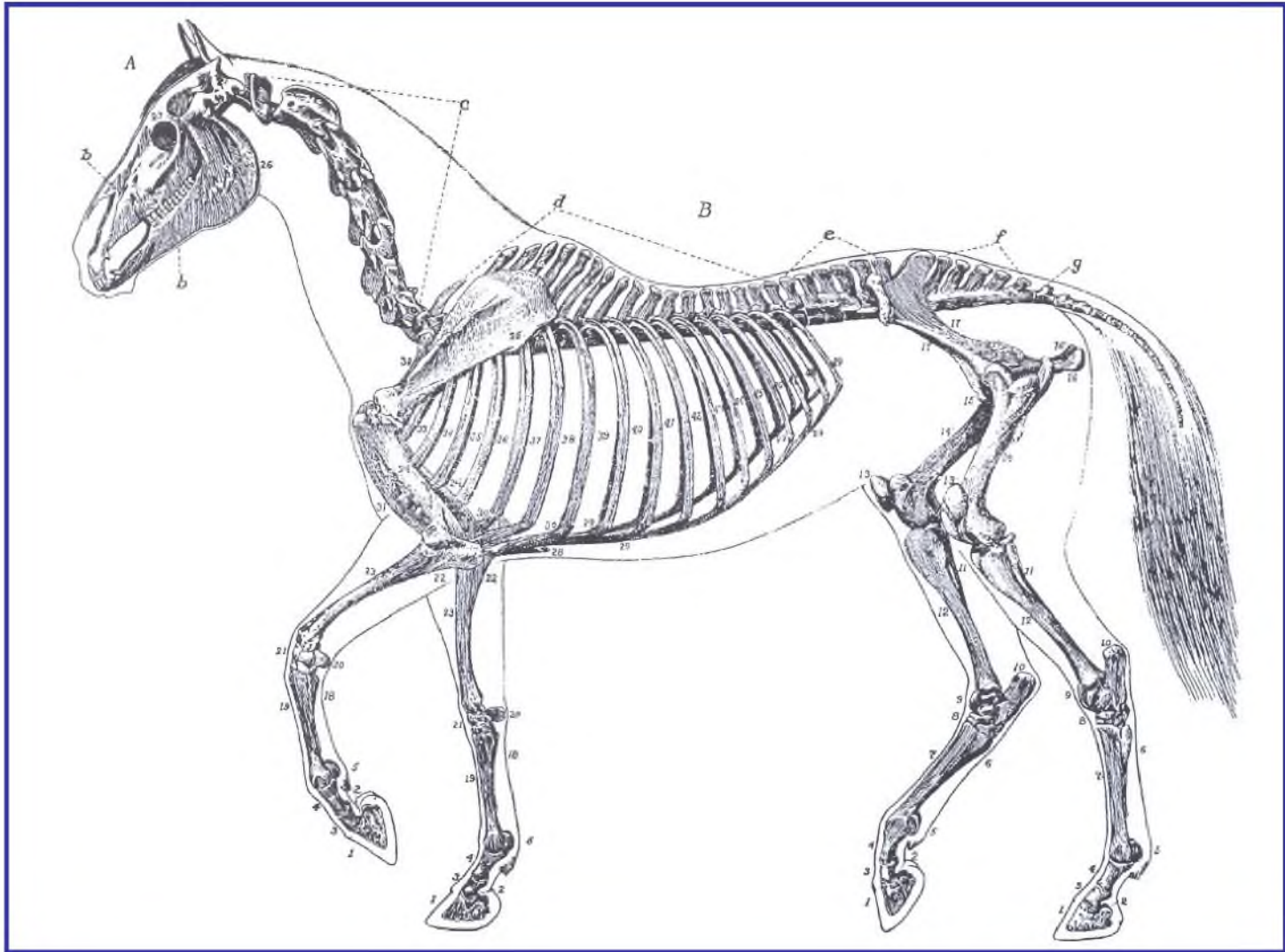
- Kostra zvierat
 - osová kostry (*skeleton axialis*)
 - kostra hlavy, chrbtica, rebrá, hrudná kosť
 - kostra končatín (*skeleton appendiculare*)
 - kostra pletencov (*ossa cinguli*), kostra voľnej končatiny (*ossa membri liberi*)



Systematika kostry

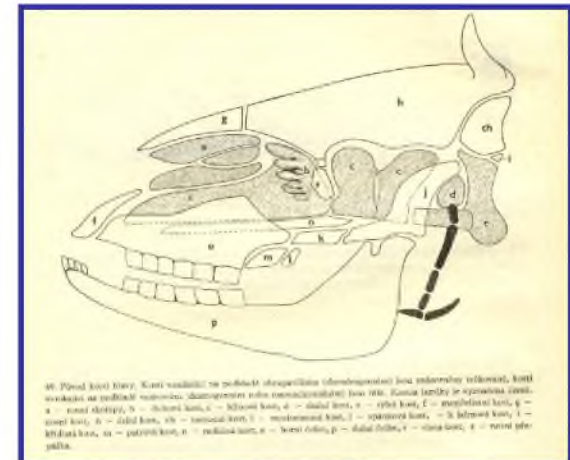
druh	stavce					rebrá	
	krčné	hrudníkové	bedrové	křížové	chvostové	pravé	nepravé
kôň	7	18	6 (5)	5	17 – 19	8	10
hovädzí dobytok	7	13 (14)	6	5	18 – 20	8	5
ovca	7	13 (12 – 14)	6 (7)	4	3 – 24	7 – 8	5
koza	7	13 (12 – 14)	6	5	11 – 12	8	5
ošípaná	7	14, 15 (13 – 17)	6 (7)	4	20 – 22	7	6
pes, mačka	7	13	7	3	20 – 23	9	4
králik	7	12 – 13	7 – 8	4	14 – 19	7	5

Systematika kostry



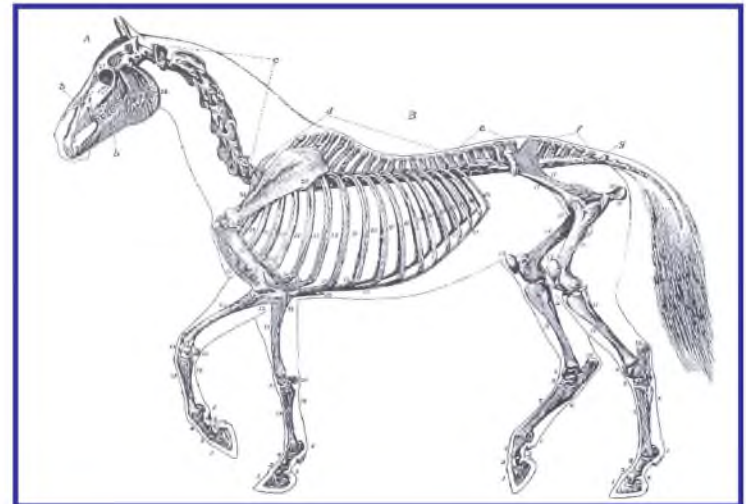
Systematika kostry

- kostra hlavy – prechováva mozog, zmyslové orgány (oko, ucho) a horné tráviace a dýchacie cesty
- **lebkové kosti** (*neurocranium*) – tylová kosť (*os occipitale*), zaklinová kosť (*os basisphenoidale*), predklinová kosť (*os presphenoidale*), krídlovitá kosť (*os pterygoideum*), spánková kosť (*os temporale*), temenná kosť (*os parietale*), medzitemenná kosť (*os interparietale*), čelová kosť (*os frontale*), čuchová kosť (*os ethmoidale*), radlica (*vomer*)
- **tvárové kosti** (*splanchnocranium*) – nosová kosť (*os nasale*), slzná kosť (*os lacrimale*), ventrálna škrupina (*os conchae nasalis ventralis*), čeľusť (*maxilla*), rezáková kosť (*os incisivum*), podnebná kosť (*os palatinum*), jarmová kosť (*os zygomaticum*), sánka (*mandibula*), jazykka (*os hyoideum*), rypáková kosť (*os rostrale*)

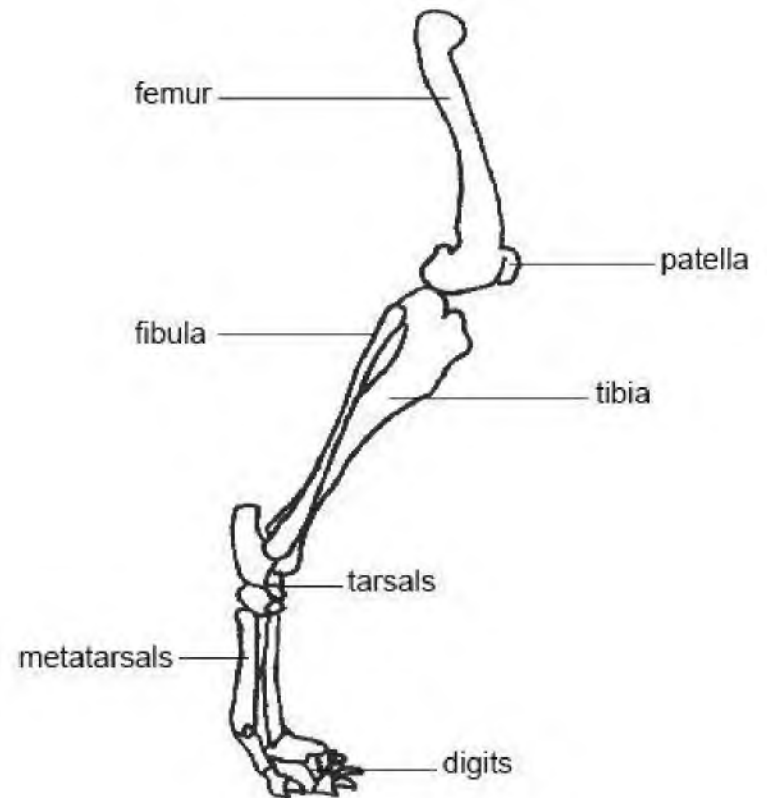
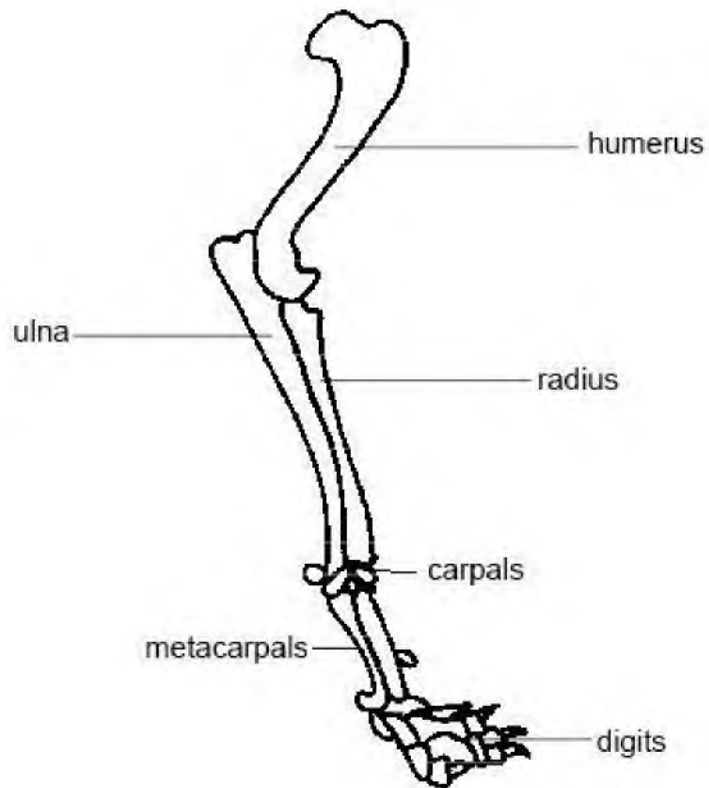


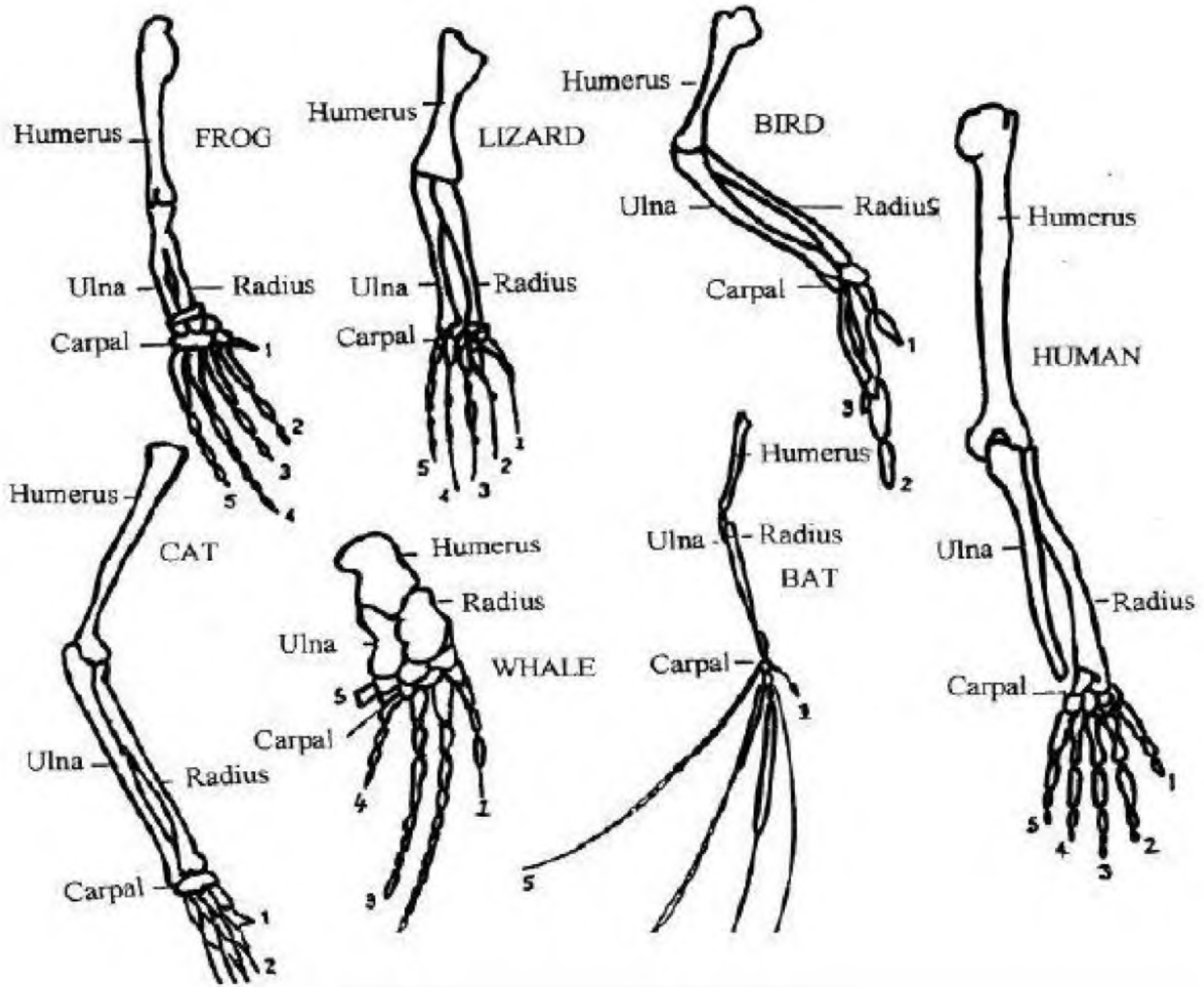
Systematika kostry

- pletenec hrudníkovej končatiny (*cingulum membri thoracici*) – lopatka (*scapula*), kľúčna kosť (*clavicula*), zobákovitá kosť (*os coracoideum*)
- kostra ramena – ramenná kosť (*humerus*)
- kostra predlaktia (*ossa antebrachii*) – vretenná (*radius*) a lakt'ová (*ulna*) kosť
- kostra ruky (*skeleton manus*) – zápästné, záprstné kosti a kosti článkov prstov
- pletenec panvovej končatiny (*cingulum membri pelvini*) – bedrová kosť (*os ilium*), lonová kosť (*os pubis*), sedacia kosť (*os ischii*) – všetky tieto kosti zrastajú v jednotnú panvovú kosť (*os coxae*)
- kostra voľnej končatiny – stehnová kosť (*os femoris, femur*)
- kostra predkolenia (*skeleton cruris, ossa cruris*) – holenná (*tibia*) a lýtková (*fibula*) kosť
- predpäťové kosti, podpäťové kosti, kosti prstov

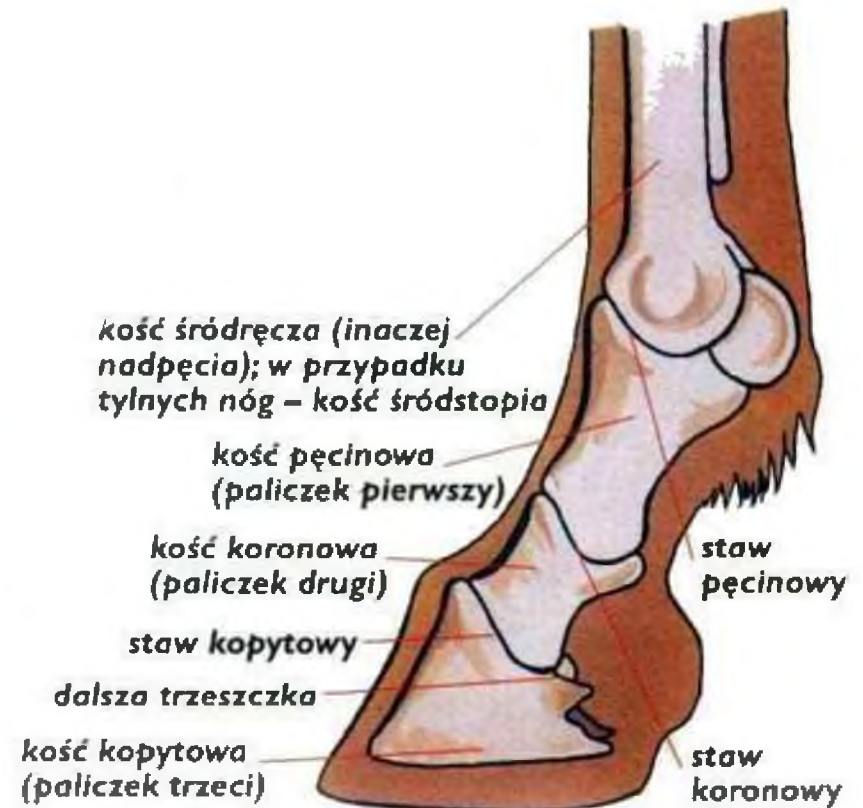
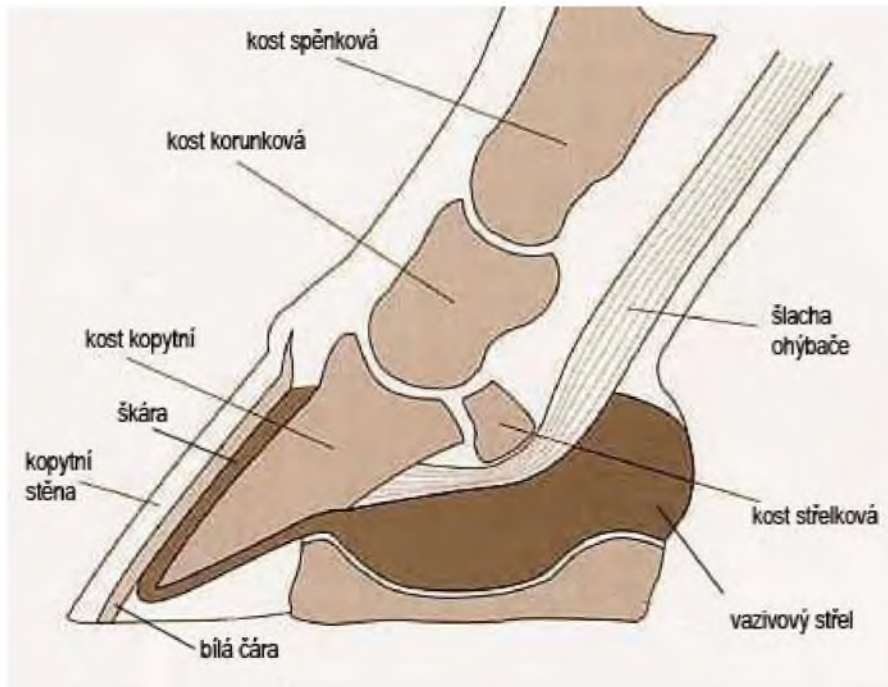


Končatiny

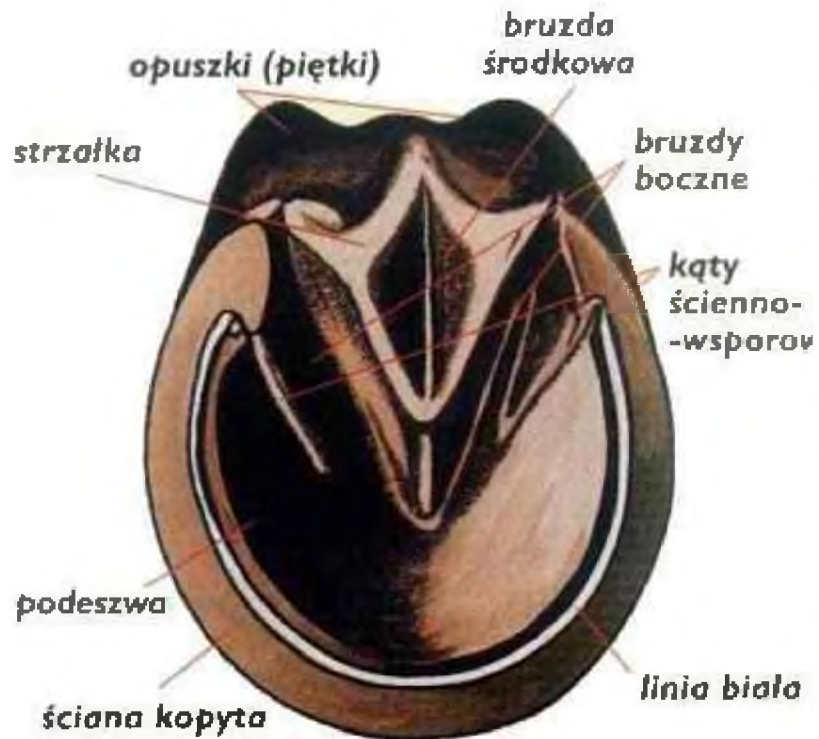



Končatiny



Končatiny



Končatiny

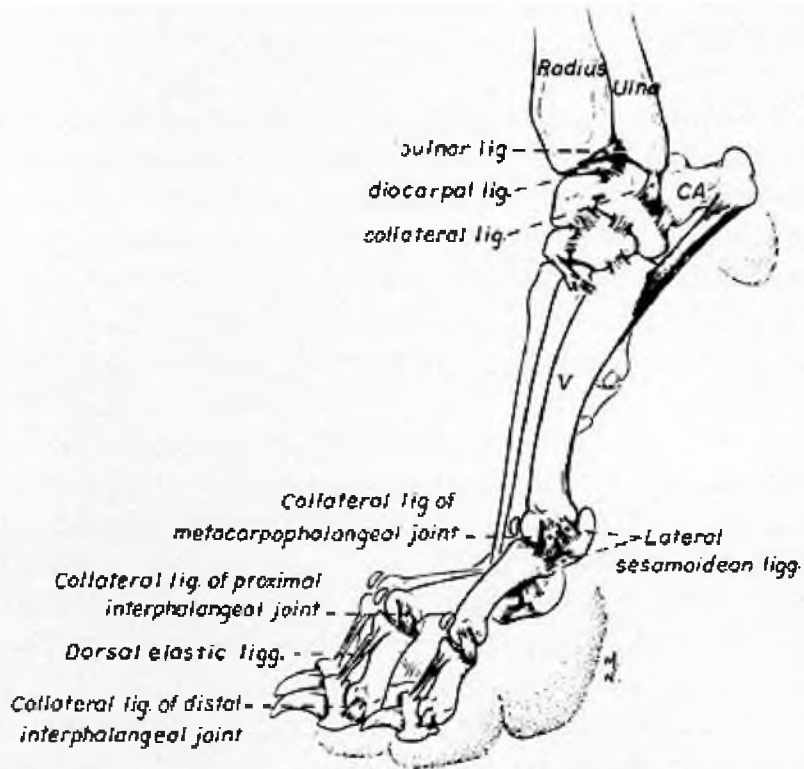
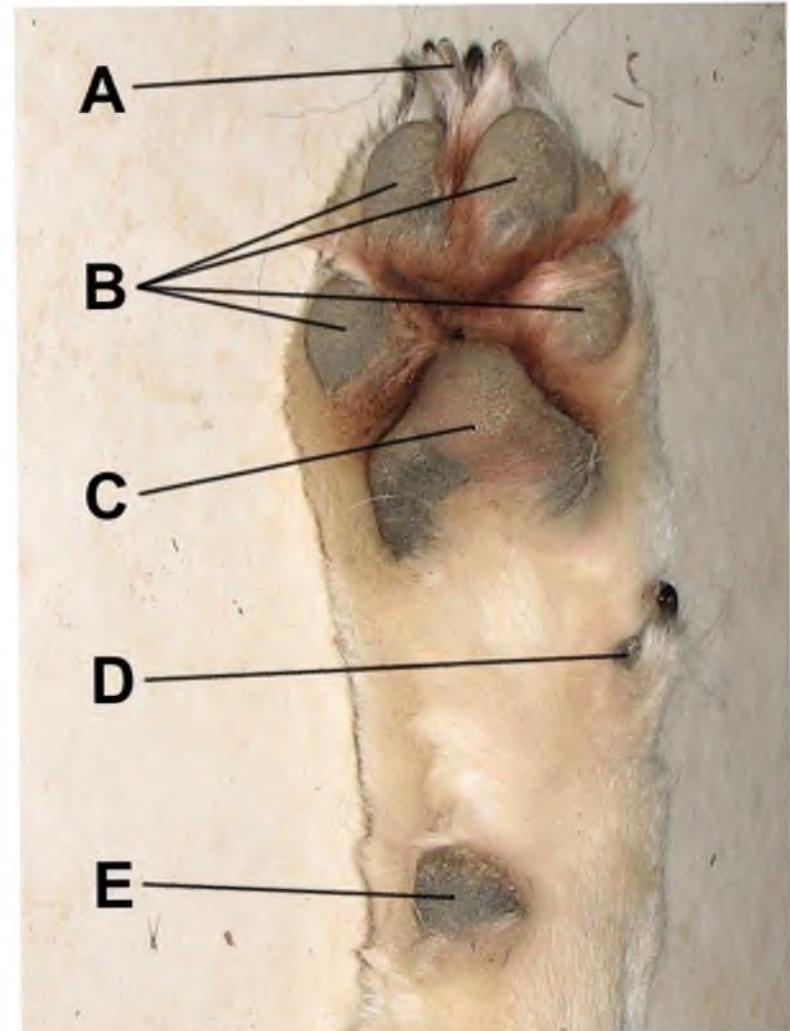
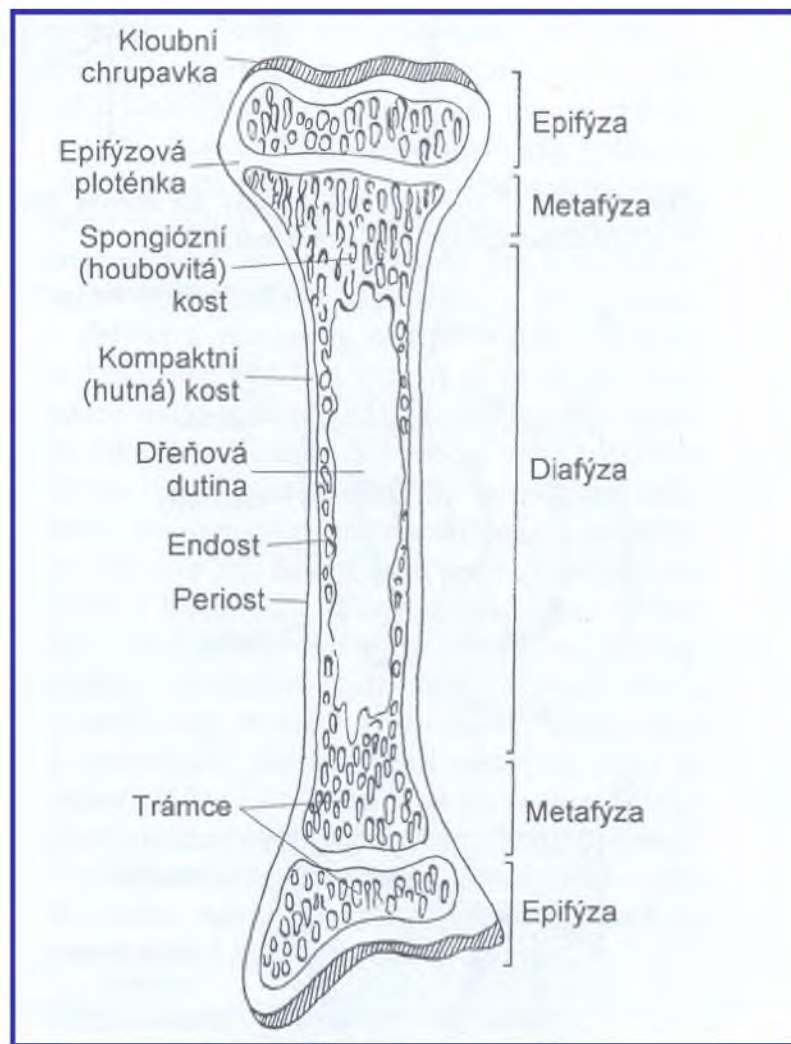


FIG. 25-4 Schematic section of left carpus showing articular cavities. (CR, radial carpal; CU, ulnar carpal; C2 to C4, second, third, fourth carpals; II to V, metacarpals) (Evans HE, Christenson GC: Miller's Anatomy of the Dog. Philadelphia, WB Saunders, 1979)



Stavba a funkcia



Kosti

- periosteum:
 - vonkajšia vrstva – vlákna
 - vnútorná vrstva – bunky
(Ob, ostatné bunky → Ob)
- endosteum:
 - jedna vrstva buniek → Ob

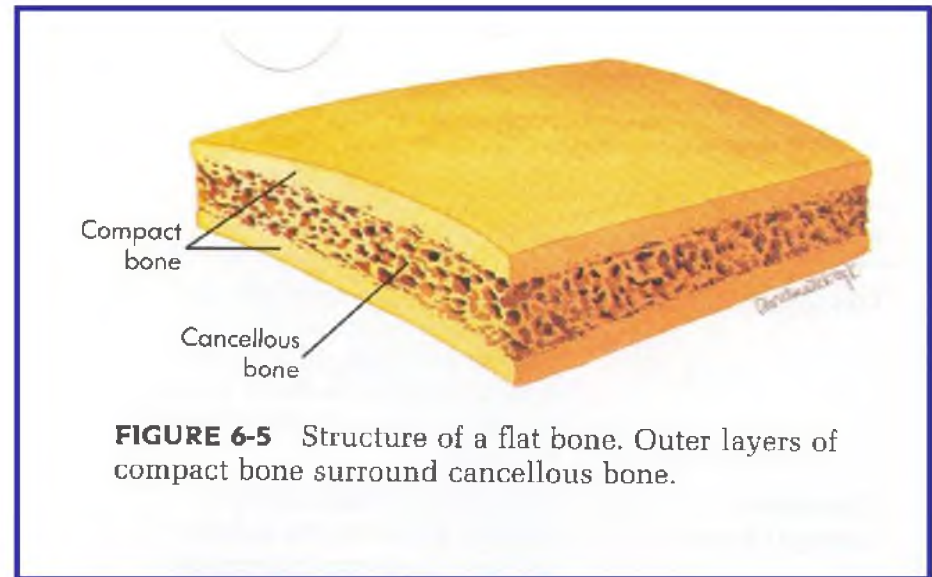
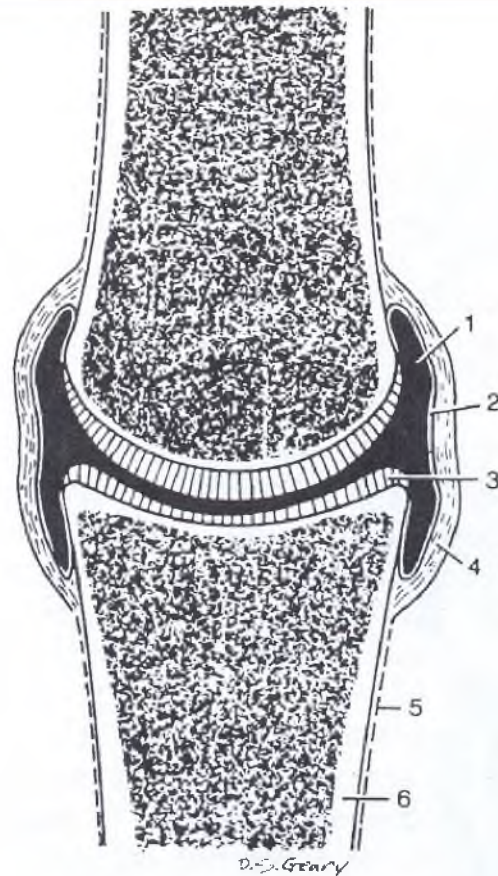


FIGURE 6-5 Structure of a flat bone. Outer layers of compact bone surround cancellous bone.

Kĺby a synoviálna tekutina

- artrológia – odbor zaoberajúci sa štúdiom kĺbov
- arthritis – zápal kĺbu
- **synoviálne kĺby** – kĺby, ktoré umožňujú jednej kĺbnej ploche klzať po druhej



*Obrázek 4.11 Řez synoviálním kloubem.
 1 – Kloubní dutina. 2 – Synoviální membrána.
 3 – Kloubní chrupavka. 4 – Fibrózní vrstva
 kloubního pouzdra. 5 – Okostice. 6 – Kom-
 paktní kost. Převzato z Dyce KM, Sack WO,
 Wensing CJG. Textbook of veterinary anatomy.
 Philadelphia: WB Saunders, 1987.*

Kĺby a synoviálna tekutina

- **Synoviálna membrána** – vaskulárne spojivové tkanivo, ktoré vystieľa vnútorný povrch kĺbneho puzdra, ale nekryje styčné kĺbne plochy
- Synoviálnu tekutinu syntetizujú zvláštne bunky – **synoviocyty**, ktoré sú súčasťou synoviálnej vrstvy kĺbneho puzdra
- **Funkcie synoviálnej tekutiny:**
 - zaistenie sklznosti styčných plôch kĺbov
 - výživa kĺbných chrupiek
 - viskózna, lepkavá tekutina podobná surovému vaječnému bielku
 - zásaditá; bezfarebná až sýto žltá
 - obsah kyseliny hyaluronovej; látky v krvnej plazme; mononukleárne bunky

Kĺbna chrupka

- hyalinná
- bez krvných a lymfatických ciev; bez nervov
- amorfná, bezbunková hmota + relatívne malý počet buniek (Chc)
- **funkcie:**
 - tlmenie nárazov
 - vytváranie nosných plôch pre záťaž
- **výživa:**
 - synoviálna tekutina
 - difúzia živín z krvných ciev zásobujúcich epifýzu

Ďakujem za pozornosť

